

PROTOCOLO CLÍNICO

Acidente por serpente da família Elapidae, gêneros *Micrurus* e *Leptomicrurus* "Coral verdadeira"

Mecanismo de ação do veneno:

O principal mecanismo de ação do veneno elapídico decorre dos efeitos neurotóxicos na junção neuromuscular, bloqueando a liberação de acetilcolina e impedindo a deflagração do potencial de ação (neurotoxinas pré-sinápticas), ou por fixação competitiva nos receptores nicotínicos colinérgicos das membranas pós-sinápticas, de modo semelhante ao curare (neurotoxinas pós-sinápticas).

Quadro clínico:

- **Local:**
 - As manifestações clínicas locais costumam ser discretas;
 - Marca das presas: podem ser encontrados dois ou mais pontos de inoculação, às vezes com o aspecto de arranhadura ou, ainda, não ser identificada nenhuma marca das presas. Deve ser salientado, porém, que o não encontro da presença de marca das presas é comum, e não afasta a possibilidade da inoculação da peçonha e do desenvolvimento de envenenamento sistêmico;
 - Edema local é raro e, quando presente, costuma ser leve;
 - Ausência de equimoses ou hemorragias locais;
 - A maioria dos pacientes envenenados refere parestesia e dor no local da mordida, de intensidade variável, com tendência à progressão proximal.

- **Sistêmico:**
 - Síndrome miastênica aguda, semelhante à observada na miastenia gravis. O início das manifestações é variável. De maneira geral, surgem poucas horas após o acidente (1-3 horas) e, uma vez iniciadas, tendem a progredir e agravar caso não se institua o tratamento adequado. A musculatura ocular extrínseca e os músculos elevadores da pálpebra são os mais sensíveis enquanto que a musculatura diafragmática parece ser a mais resistente à ação da peçonha. As seguintes manifestações neurológicas podem ser observadas:
 - ✓ Ptose palpebral bilateral, simétrica ou assimétrica, com ou sem limitação dos movimentos oculares;
 - ✓ Dificuldade da acomodação visual, turvação ou borramento da visão, podendo evoluir para diplopia, por comprometimento da musculatura ocular extrínseca;
 - ✓ Oftalmoplegia, midríase, anisocoria e nistagmo;
 - ✓ Dificuldade para deglutição e mastigação, resultando em aumento da salivação;
 - ✓ Diminuição do reflexo do vômito e ptose mandibular;
 - ✓ Dificuldade para se manter na posição ereta, para se levantar da cama ou para deambular, por diminuição da força muscular, podendo evoluir para paralisia total dos membros;
 - ✓ Dispneia restritiva e obstrutiva, respectivamente por paralisia da musculatura torácica intercostal e por acúmulo de secreções, podendo evoluir para paralisia diafragmática;
 - ✓ Outras manifestações: presença de parestesias generalizadas, disestesias, fasciculações musculares, dificuldade para falar, disфонia, afonia, paralisia facial, estridor laríngeo, hiperemia conjuntival, náuseas, vômitos, cefaléia,

tonturas, euforia, incontinência urinária transitória, dor abdominal, dor torácica e sudorese profusa.

Diagnóstico diferencial:

- O principal diagnóstico diferencial do acidente elapídico se refere às síndromes paralíticas agudas, principalmente as com evolução crânio-caudal (descendente), como na síndrome de Miller-Fisher, que é uma polirradiculoneurite variante da síndrome de Guillain-Barré, e no botulismo.

Exames complementares:

- Nos pacientes com dificuldade respiratória: monitorização da saturação de oxigênio por oximetria de pulso (SpO₂) e medida dos gases arteriais. Nas situações graves, com paralisia respiratória e hipoventilação, pode ocorrer hipoxemia e retenção de CO₂, resultando em acidose respiratória e metabólica, sendo mandatória a indicação de ventilação mecânica como medida de suporte vital. Deve ser considerado, no entanto, que o melhor parâmetro para a indicação de assistência ventilatória é clínico. Vários destes pacientes podem necessitar deste tipo de suporte antes mesmo que as alterações gasométricas sejam confirmadas, ao se detectar sinais de desconforto respiratório progressivo.

Classificação clínica quanto à gravidade:

- **Leve:** presença de manifestações locais, principalmente parestesia e dor de intensidade variável com ou sem irradiação, podendo estar associada à fasciculações musculares, mialgia local, alterações de sensibilidade, edema discreto e eritema leve.
- **Moderado:** além das manifestações locais, que podem estar ausentes, manifestações indicativas de uma miastenia aguda como, por exemplo, presença de ptose palpebral, ptose mandibular, e com diminuição objetiva das provas semiológicas de avaliação da força muscular, porém sem sinais de paralisia.
- **Grave:** sinais de fraqueza muscular intensa e paralisia evidentes, como dificuldade para caminhar ou para se levantar da cama; disfagia e salivação; respiração superficial, dispneia até paralisia respiratória.

Tratamento:

- **Geral:**

Ensaios clínicos e relatos de casos isolados bem sucedidos atestam a eficácia do uso de anticolinesterásicos (neostigmina) em acidentes elapídicos com manifestações paralíticas graves. A vantagem desse procedimento, quando a resposta ao teste é favorável, é a de promover uma rápida melhora do quadro paralítico quando comparado à soroterapia, além de permitir uma transferência mais segura do paciente com insuficiência respiratória para centros que dispõem de recursos de assistência ventilatória mecânica.

- **Teste terapêutico com droga anticolinesterásica:**

Pode ser realizado com a neostigmina (metilsulfato de neostigmina; solução injetável, 1 ml = 0,5 mg; início da ação após injeção IV em 1-20 min.; vida média de 0,5-2 horas), na dose de 1-2 mg IV (crianças 0,01-0,04 mg/kg/IV). Em determinados casos, apenas uma dose é suficiente para a reversão completa dos sintomas. Havendo recorrência dos sintomas paralíticos, pode-se repetir a mesma dose, a cada 2-4 horas ou em intervalos menores, ou por infusão contínua, na dose inicial de 12 µg/kg/hora, adequando-se as doses de acordo com a resposta clínica de cada paciente.

A atropina deve ser sempre empregada antes da administração da neostigmina, tendo como objetivo antagonizar os efeitos muscarínicos da acetilcolina, principalmente a

broncorreia e a bradicardia. A dose recomendada pode ser na razão de 0,25 mg de atropina (0,01-0,02 mg/kg/IV para crianças) para cada 0,5 mg de neostigmina.

- **Específico:**

Em todos os pacientes mordidos por “corais verdadeiras” com manifestações clínicas sistêmicas de envenenamento está formalmente indicado o soro elapídico (SAEI), o qual deve ser administrado pela via intravenosa (IV), em infusão lenta, em 20 a 40 minutos, sob rigorosa supervisão médica e de enfermagem, podendo ser diluído em solução salina fisiológica ou soro glicosado a 5%, na razão de 1:2 a 1:5, e infundido na velocidade de 8-12 ml/minuto. No Quadro 1 estão resumidas as manifestações clínicas encontradas de acordo com a gravidade, e as medidas terapêuticas recomendadas.

Quadro 1: Classificação clínica de gravidade dos acidentes causados por serpentes do gênero *Micrurus* e tratamentos propostos.

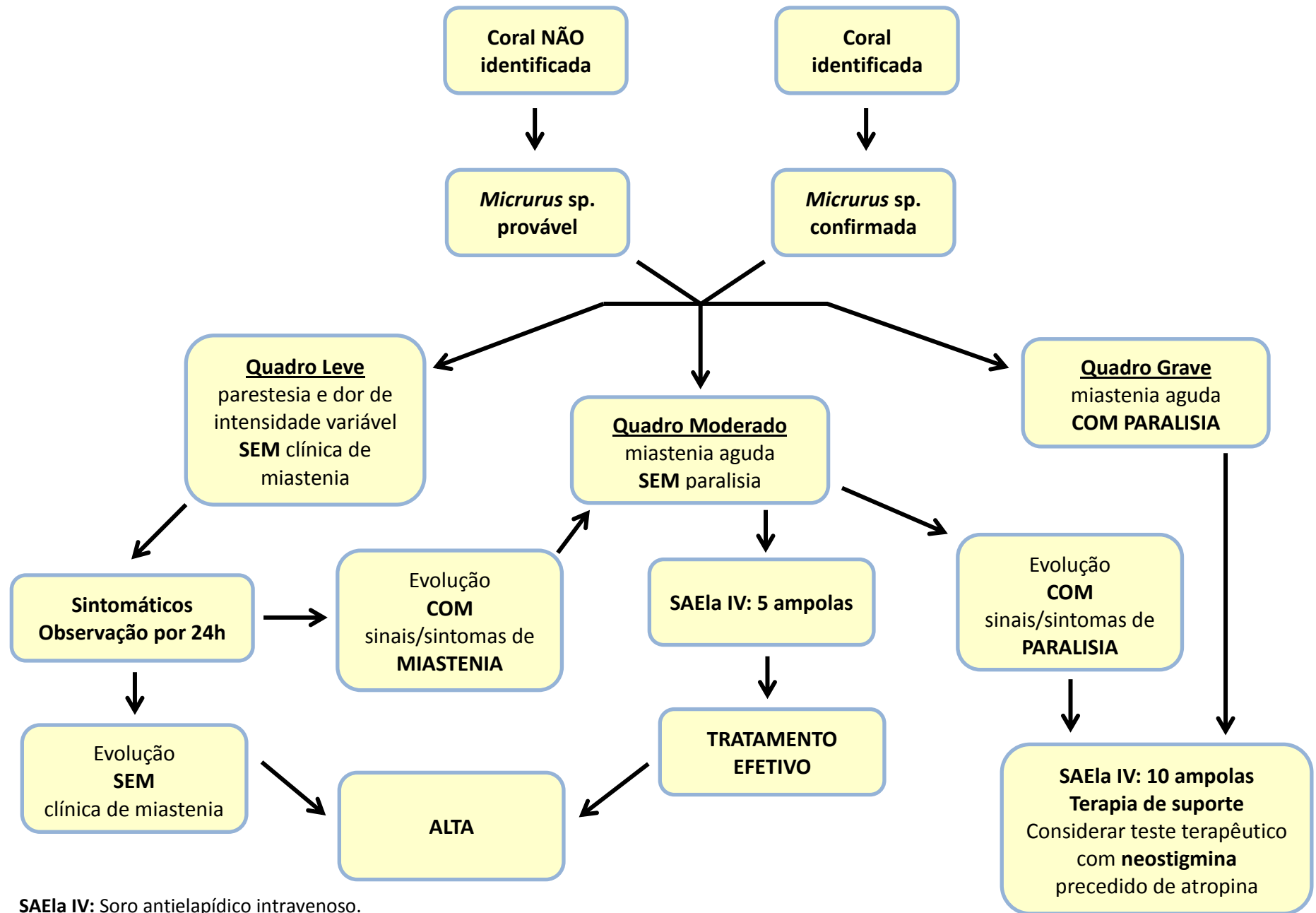
CLASSIFICAÇÃO	MANIFESTAÇÕES CLÍNICAS	TRATAMENTO
LEVE	Presença de manifestações locais como parestesia e dor de intensidade variável com ou sem irradiação.	Analgesia dependendo da intensidade da dor. Observação clínica por pelo menos 24 horas. Considerar a soroterapia caso o paciente evolua com sinais de miastenia (vide abaixo).
MODERADO	Além das manifestações locais, que podem estar ausentes, manifestações indicativas de uma miastenia aguda como ptose palpebral; diminuição objetiva da força muscular, porém sem sinais de paralisia.	SAEIa IV: 5 ampolas Analgesia dependendo da intensidade da dor.
GRAVE	Sinais de fraqueza muscular intensa e paralisia evidentes, como dificuldade para se levantar da cama e para deambular; disfagia e salivação; respiração superficial até paralisia respiratória.	SAEIa IV: 10 ampolas Medidas de suporte vital; Assistência ventilatória nos casos de insuficiência respiratória; considerar teste terapêutico com neostigmina IV, precedido de atropina IV.

SAEI IV: Soro antielapídico intravenoso.

Prognóstico:

De maneira geral, o prognóstico no acidente elapídico é muito bom, embora deva ser sempre considerado como um acidente potencialmente grave, pelo risco do desenvolvimento de paralisia respiratória.

ACIDENTE ELAPÍDICO (“Coral verdadeira”)



SAEla IV: Soro antielapídico intravenoso.