

Guia de vigilância epidemiológica e controle da mielorradiculopatia esquistossomótica

Série A. Normas e Manuais Técnicos

© 2006 Ministério da Saúde

Todos os direitos reservados. É permitida a reprodução parcial ou total desta obra, desde que citada a fonte e que não seja para venda ou qualquer fim comercial.

A responsabilidade pelos direitos autorais de textos e imagens desta obra é de responsabilidade da área técnica.

A coleção institucional do Ministério da Saúde pode ser acessada na íntegra na Biblioteca Virtual do Ministério da Saúde: <http://www.saude.gov.br/bvs>

Série A. Normas e Manuais Técnicos

Tiragem: 1.ª edição – 2006 – 20.000 exemplares

Elaboração, distribuição e informações

MINISTÉRIO DA SAÚDE

Secretaria de Vigilância em Saúde

Departamento de Vigilância Epidemiológica

Endereço

Esplanada dos Ministérios, bloco G,

Edifício Sede, 1º andar

CEP: 70058-900, Brasília – DF

E-mail: svs@saude.gov.br

Home page: www.saude.gov.br/svs

Produção editorial

Capa: Fred Lobo

Projeto Gráfico: Fabiano Camilo e Fred Lobo

Diagramação: Fred Lobo

Normalização: Vanessa Leitão

Revisão: Mara Pamplona

Impresso no Brasil / *Printed in Brazil*

Ficha Catalográfica

Brasil. Ministério da Saúde. Secretaria de Vigilância em Saúde.

Guia de vigilância epidemiológica e controle da mielorradiculopatia esquistossomótica / Ministério da Saúde, Secretaria de Vigilância em Saúde. – Brasília: Ministério da Saúde, 2006.

28 p. – (Série A. Normas e Manuais Técnicos)

ISBN 85-334-1260-6

1. Neuroesquistossomose 2. Diagnóstico. 3. Vigilância epidemiológica. I. Título. II. Série.

NLM WC 335

Catálogo na fonte – Editora MS – OS 2006/0986

Títulos para indexação:

Em inglês: Guide for Surveillance and Control of Schistosomal Myeloradiculopathy

Em espanhol: Guía de Vigilancia Epidemiológica y Control de la *Schistosomal Myeloradiculopathy*

Sumário

Prefácio	5
Introdução	7
Importância epidemiológica	8
Patogenia	9
Quadro clínico	10
Exames complementares	12
Análise do líquido cefalorraquiano	12
Métodos de imagem	12
Demonstração de exposição à esquistossomose	15
Diagnóstico diferencial	15
Protocolo clínico de investigação	18
Tratamento	19
Vigilância epidemiológica	21
Classificação Estatística Internacional de Doenças e Problemas Relacionados à Saúde (CID)	22
Referências bibliográficas	23
Anexos	25
Anexo A – Fluxograma 1. Diagnóstico da mielorradiculopatia esquistossomótica	25
Anexo B – Fluxograma 2. Tratamento da mielorradiculopatia esquistossomótica	26
Anexo C – Fluxograma 3. Abordagem da mielorradiculopatia esquistossomótica	27

Coordenação

Dr. Ronaldo Santos do Amaral – SVS-MS, Brasília-DF

Organização e Redação

Dr. José Roberto Lambertucci – FM-UFMG, Belo Horizonte-MG

Dra. Luciana Cristina dos Santos Silva – FM-UFMG, Belo Horizonte-MG

Equipe Técnica

Dr. Alberto Jorge Pereira Peregrino – Centro de Medicina do Sono, Uberlândia-MG

Dr. José Roberto Lambertucci – FM-UFMG, Belo Horizonte-MG

Dra. Luciana Cristina dos Santos Silva – FM-UFMG, Belo Horizonte-MG

Dr. Otávio A. Moreno Carvalho – Fundação José Silveira, Salvador-BA

Dr. Pedro Ernani Maciel – IMRAD, Belo Horizonte-MG

Dr. Ronaldo Santos do Amaral – SVS-MS, Brasília-DF

Dra. Sandra Costa Drummond – SES-MG, Belo Horizonte-MG

Prefácio

A **mielorradiculopatia esquistossomótica** representa, geralmente, um episódio agudo e imprevisível na evolução da esquistossomose crônica. Embora suas manifestações clínicas dificilmente passem despercebidas, o mesmo não acontece com sua identificação etiológica, principalmente pelas dificuldades de sua confirmação e pelo seu diagnóstico diferencial. As possibilidades de recuperação parcial ou total de suas lesões diminuem em função do retardamento do conhecimento de sua causa e da correção de seu tratamento.

Tal enfermidade tem sido diagnosticada habitualmente em suas variantes clínicas mais avançadas. Como sua prevalência é desconhecida, sua importância epidemiológica é questionável, principalmente quando comparada com outros índices mais objetivos e evidentes de morbidade.

Com vistas à elucidação desses aspectos e à racionalização do diagnóstico e do tratamento dessa forma clínica da esquistossomose, o Programa de Controle da Esquistossomose, da Coordenação-Geral de Doenças Transmissíveis, da Secretaria de Vigilância em Saúde, decidiu ouvir, em boa hora, a opinião de competentes profissionais com experiência no assunto.

Em conseqüência, foi elaborado o “Guia de Vigilância Epidemiológica e controle da Mielorradiculopatia Esquistossomótica”. Muito bem redigido, este livro facilitará o reconhecimento da referida forma anatomoclínica da doença e atualizará o seu manejo. Será de muita utilidade para os profissionais de saúde, tanto os que trabalham em áreas endêmicas como em grandes centros hospitalares, orientando-os no reconhecimento e no tratamento da neuroesquistossomose, em benefício dos pacientes, e auxiliando as autoridades de saúde na avaliação da realidade desta forma ectópica da esquistossomose.

Aluízio Prata
Pesquisador em Esquistossomose da
Faculdade de Medicina da Universidade Federal
do Triângulo Mineiro (UFTM)

Introdução

A **mielorradiculopatia esquistossomótica (MRE)** é a forma ectópica mais grave e incapacitante da infecção pelo *Schistosoma mansoni*, porém sua prevalência em áreas endêmicas tem sido subestimada. O reconhecimento dessa doença e a instituição precoce do tratamento desempenham papel fundamental na prevenção de lesões graves e irreversíveis, assim como na recuperação das pessoas acometidas, em geral jovens em plena fase produtiva.

O diagnóstico se baseia na presença de sintomas neurológicos decorrentes de lesões da medula espinal, na demonstração da infecção esquistossomótica por técnicas microscópicas ou sorológicas e na exclusão de outras causas de mielopatia. Geralmente, a doença se apresenta com uma tríade clínica prodrômica de dor lombar, alteração de força e/ou sensibilidade de membros inferiores e distúrbio urinário. Esses sinais e sintomas devem servir de alerta para os profissionais de saúde. Como o diagnóstico é presuntivo e o tratamento essencialmente clínico, há que se manter alerta para a presença da doença, aperfeiçoar a propedêutica e, dessa forma, evitar-se a laminectomia rotineira. Com o advento de novas técnicas complementares, especialmente as reações no líquido cefalorraquidiano e os exames por imagem da medula espinal, houve grande avanço no diagnóstico da esquistossomose medular. Como consequência, o número de casos de MRE relatados tem aumentado rapidamente (ANDRADE FILHO et al., 1996; CAROD-ARTAL et al., 2004; PEREGRINO et al., 2002a).

Trata-se, portanto, de uma doença subnotificada, de prevalência desconhecida e morbidade subestimada. A dificuldade do reconhecimento do quadro clínico e a limitação de acesso aos métodos complementares diagnósticos contribuem para o subdiagnóstico da MRE, acarretando seqüelas graves para os portadores da doença e ocultando sua importância epidemiológica.

Por tal razão, a Secretaria de Vigilância em Saúde, por meio do Programa de Controle da Esquistossomose, da Coordenação-Geral de Doenças Transmissíveis, organizou o **“Guia de Vigilância Epidemiológica e controle da Mielorradiculopatia Esquistossomótica”**. Este guia tem por objetivos:

- atualizar, de forma prática, os profissionais de saúde sobre os avanços na epidemiologia, no diagnóstico e no tratamento da neuroesquistossomose;

- contribuir para o conhecimento da morbidade e da mortalidade da esquistossomose; e
- proporcionar evidências científicas que justifiquem o aumento de investimentos nas ações de vigilância epidemiológica e controle da esquistossomose.

Importância epidemiológica

O sistema nervoso central (SNC) pode ser acometido nas infecções pelo *Schistosoma mansoni*, mas também pelo *S. haematobium* e o *S. japonicum*. A deposição assintomática de ovos no SNC é freqüente. Quando sintomáticas, as duas primeiras espécies citadas provocam mais freqüentemente síndrome mielorradicular, e a última ocasiona envolvimento cerebral.

A MRE, forma mais comum da doença esquistossomótica do sistema nervoso, relaciona-se mais freqüentemente à esquistossomose mansoni. Estima-se que no Brasil existam cerca de seis milhões de pessoas infectadas por esse verme. Em 1948, Faust (1948) publicou uma revisão sobre a esquistossomose ectópica. Havia evidência de lesão medular em oito dos 82 casos de esquistossomose ectópica descritos; e três estavam infectados pelo *S. mansoni*. Já naquela época, o autor enfatizou a importância de atrair a atenção médica para a doença e o necessário esforço diagnóstico, uma vez que o número de casos era suficientemente grande e as complicações resultantes eram freqüentemente graves. Os trabalhos de revisão da literatura publicados após o relato de Faust vêm reforçar a importância da MRE associada à infecção pelo *S. mansoni*.

A prevalência da MRE em área endêmica não é conhecida. Como o número de casos relatados vem aumentando rapidamente, admite-se a ocorrência de falha na notificação de casos novos e se reconhece que a morbidade dessa forma ectópica tem sido subestimada. Scrimgeour e Gajdusek (1985) chamaram a atenção dos pesquisadores para a importância da esquistossomose como causa de paraplegia em áreas endêmicas. Segundo tais autores, em estudos realizados no norte da Tanzânia, constatou-se que a esquistossomose era responsável por 1% dos casos de paraplegia não-traumática e era a causa presumida em outros 5%. França e colaboradores (1980) encontraram 5,6% de casos de MRE entre 353 pacientes com mielopatias não-traumáticas e não-tumorais internados no Hospital das Clínicas da Faculdade de Medicina da Universidade de São Paulo (USP). Mais recentemente, 5,6% das mielopatias inflamatórias em Brasília (DF) foram atribuídas à MRE por Carod-Artal e colaboradores (2004). Por tal razão, é possível que um número significativo de casos de mielopatia de etiologia indefinida em áreas endêmicas de esquistossomose esteja relacionado a essa doença.

Os homens são mais acometidos pela MRE (69 a 83% dos casos descritos), o que pode ser explicado, em parte, por sua maior exposição ocupacional. As idades das pessoas acometidas pela MRE variam entre 1 e 68 anos, com média de 26 anos (SILVA et al., 2004a).

É importante ressaltar que a ocorrência da MRE, diferentemente de outras formas graves da esquistossomose, como a hepatoesplênica e a hipertensão pulmonar, não depende de cargas parasitárias elevadas. Ao contrário, geralmente os pacientes portadores da MRE apresentam poucos ovos por grama de fezes e muitas vezes são provenientes de áreas de baixa prevalência. Esses achados justificam a implantação da vigilância epidemiológica da MRE em todo o País, mesmo em estados não-endêmicos, já que é livre a circulação de pessoas no território nacional, incluindo entre essas os portadores do *S. mansoni*.

Patogenia

A patogenia da mielopatia esquistossomótica permanece desconhecida, porém admite-se que a resposta inflamatória do hospedeiro aos ovos presentes no tecido nervoso constitua o principal determinante das lesões do SNC (SILVA et al., 2004a). A resposta inflamatória pode variar de reação intensa do hospedeiro, resultando em granulomas ou massas expansivas, até reação mínima sem expressão clínica. Em alguns casos necropsiados, encontram-se ovos no tecido medular sem qualquer reação inflamatória. A contribuição de um processo auto-imune disparado pela infecção esquistossomótica, provocando vasculite e isquemia, também deve ser admitida, mas faltam dados que confirmem tal hipótese. A deposição assintomática de ovos de *S. mansoni*, tanto no encéfalo como na medula espinhal, revelou-se mais comum do que a forma sintomática da doença.

A mielorradiculopatia ocorre com maior frequência nas formas aguda e intestinal crônica da verminose. Os ovos e os vermes podem deslocar-se pelo plexo venoso vertebral epidural de Batson, avalvular, que conecta o sistema portal e a veia cava às veias do canal espinhal. Dessa forma, os ovos atingem o SNC mediante a oviposição local ou por embolização. A maior incidência da mielopatia na região lombosacra explica-se, provavelmente, por esse mecanismo de migração. Além disso, estudos de necropsias mostraram que os ovos de *S. hematobium* são mais frequentemente depositados no cérebro do que os ovos de *S. mansoni*. Os ovos desta última espécie são maiores que os de *S. hematobium* (155 x 66 µm em comparação com 143 x 55 µm) e foi sugerido que a espícula lateral do ovo do *S. mansoni* pode também

impedir sua progressão pelos vasos sanguíneos. Essas são hipóteses aventadas para justificar a tendência ao alojamento dos ovos de *S. mansoni* nas regiões mais baixas do plexo venoso vertebral.

Quadro clínico

A MRE pode se manifestar sem história clínica prévia ou diagnóstico de doença esquistossomótica ou mesmo muitos anos após o desaparecimento de manifestações intestinais da infecção pelo parasita. Eventualmente, pode se associar a outra forma ectópica da esquistossomose. Geralmente acomete indivíduos com a forma intestinal da doença esquistossomótica, mas há relatos de MRE em pessoas portadoras da forma hepatoesplênica da verminose (SILVA et al., 2004a).

Inicialmente, a MRE se manifesta mais frequentemente como uma tríade prodrômica caracterizada por dor lombar (em 97,5% dos casos), alterações de sensibilidade de membros inferiores (97,5%) e disfunção urinária (96,2%). Com a evolução da doença, seguem-se fraqueza de membros inferiores e impotência sexual (PEREGRINO et al., 2002a). Essas manifestações neurológicas surgem de forma aguda ou subaguda, com piora progressiva e acumulativa de sinais e sintomas, instalando-se o quadro clínico neurológico completo geralmente em 15 dias.

Ocasionalmente, essa evolução pode ser lenta e ocorrer ao longo de meses e anos. Em alguns casos, a dor lombar ou em membros inferiores regride ou desaparece à medida que os outros sinais e sintomas vão surgindo ou se tornando mais evidentes. Observa-se, eventualmente, melhora clínica espontânea. Quando ocorre, entretanto, há recorrência das manifestações neurológicas. Alguns autores sugerem que o aumento

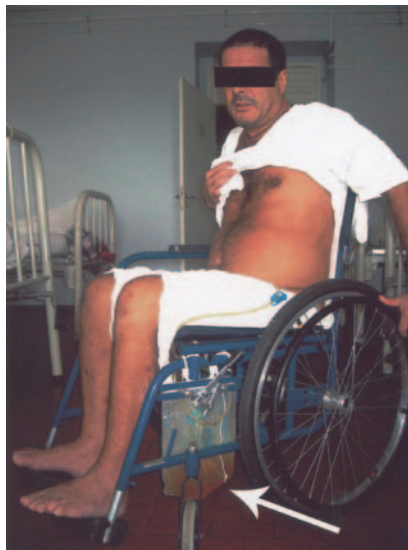

Figura 1. Mielorradiculopatia esquistossomótica. A seta aponta a bolsa de urina drenada pelo cateterismo vesical em paciente paraplégico e com retenção urinária e fecal

da pressão intra-abdominal por esforço físico ou trauma pode desencadear a MRE. Na tabela 1, alinham-se as manifestações clínicas observadas após a evolução completa do quadro neurológico.

Tabela 1. Principais manifestações da mielorradiculopatia esquistossomótica

Sinais e sintomas	% estimada dos casos
Dor lombar ou em mmii	97
Fraqueza de mmii	90
Anestesia/hipoestesia de mmii	98
Parestesia de mmii	97
Disfunção vesical	96
Disfunção intestinal	90
Distúrbio erétil	74

Legenda: mmii = membros inferiores

A área da lesão, definida pelo exame neurológico, localiza-se, com frequência, nas regiões torácica baixa ou lombar da medula espinhal, na cauda equina ou no cone medular. Há casos relatados, confirmados pela histologia, de lesões esquistossomóticas isoladas da medula cervical e do cerebelo (BRAGA, COSTA JUNIOR, LAMBERTUCCI, 2003; SILVA, KILL, LAMBERTUCCI, 2003). Paraplegia com flacidez e arreflexia, retenção urinária e redução da sensibilidade tátil, térmica e dolorosa do tipo radicular dominam o quadro clínico quando o cone medular e a cauda equina encontram-se acometidos. Espasticidade, alteração da sensibilidade superficial do tipo nível segmentar e incontinência urinária ocorrem em vigência de acometimento mais alto da medula. De maneira geral, a paraparesia bilateral e os reflexos profundos abolidos ou reduzidos constituem os achados mais frequentes ao exame neurológico. A assimetria das alterações motoras e/ou sensitivas, consequência do acometimento das raízes nervosas, deve sempre fazer pensar em MRE.

Os profissionais da área da saúde, principalmente médicos de pronto-socorros, urologistas, ortopedistas, pediatras, clínicos gerais e fisioterapeutas devem estar atentos à doença. Eles frequentemente atendem os portadores de MRE no início da sintomatologia, muitas vezes com o exame neurológico ainda normal, apresentando apenas a tríade clínica prodrômica de dor lombar, parestesias de membros inferiores e distúrbio urinário.

Exames complementares

Análise do líquido cefalorraquiano

A análise do líquido cefalorraquiano (LCR) dos pacientes com MRE revela alterações inespecíficas: elevação discreta a moderada do conteúdo protéico em 95% dos casos (média de $161,4 \pm 191,9$ mg/dl), níveis normais de glicose, pleocitose em 91% dos casos (média de $91,9 \pm 113,8$ céls/mm³), com predomínio de linfomononucleares, presença de eosinófilos em 41 a 90% dos casos e elevação de gamaglobulina em 76% dos casos (LIVRAMENTO; MACHADO; SILVA, 1985). Andrade Filho e colaboradores (1996) observaram acentuada redução da celularidade líquórica com a melhora dos sintomas, mas com persistência da hiperproteínoorraquia em 66% dos casos.

Anticorpos anti-*Schistosoma* foram identificados em 85 a 90% dos LCR testados com utilização das técnicas de *ELISA*, imunofluorescência indireta ou hemaglutinação. A positividade da sorologia para o *Schistosoma* no LCR é considerada evidência de infecção esquistossomótica do SNC por vários autores. Coube a Livramento, Machado e Silva (1985) a descrição da síndrome do líquido cefalorraquiano na neuroesquistossomose, elemento importante no diagnóstico clínico-laboratorial presuntivo na MRE: pleocitose linfomononuclear, hiperproteínoorraquia e positividade de reações imunológicas específicas para esquistossomose (imunofluorescência, *ELISA* ou hemaglutinação).

12

Carvalho e colaboradores (2003) analisaram, entre 1988 e 2002, os LCR de 377 pacientes com suspeita clínica de neuroesquistossomose e positividade líquórica para o *S. mansoni* nas reações de inibição da hemaglutinação e imunofluorescência indireta. Os autores concluíram que a presença de anticorpos no LCR para *S. mansoni* – associada à celularidade > 4 céls/mm³, à taxa de proteína > 40 mg/dl e à presença de eosinófilos – sugere alta probabilidade de MRE.

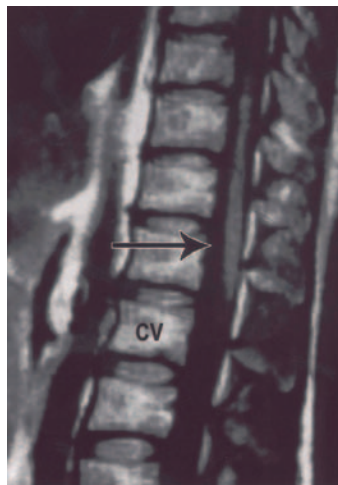
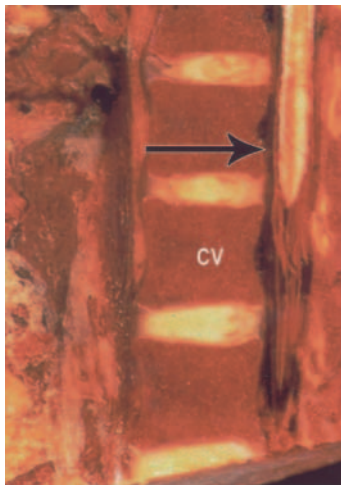
Métodos de imagem

A mielografia e a mielotomografia computadorizada revelam alterações em 63% dos casos de MRE, que se caracterizam por aumento irregular do diâmetro medular e defeito de enchimento com ou sem bloqueio do canal medular, além de espessamento de raízes nervosas da cauda equina. A forma granulomatosa da doença medular é a mais freqüentemente diagnosticada por esses métodos de imagem, porque causa aumento do volume medular (PEREGRINO et al., 2002b; SILVA et al., 2004a). Nos pacientes com doença de longa duração, a atrofia da medula tem sido observada.

A ressonância magnética (RM) mostrou alterações em praticamente todos os casos

de MRE em que foi utilizada como método de estudo da medula espinhal, inclusive nos casos em que a mielografia e/ou a mielotomografia computadorizada não revelaram anormalidades (figura 2).

Figura 2. À esquerda nota-se peça anatômica da medula espinhal lombar normal; a seta indica a medula espinhal seguida pela cauda eqüina. À direita, a ressonância magnética mostra a mesma região. CV = corpo vertebral

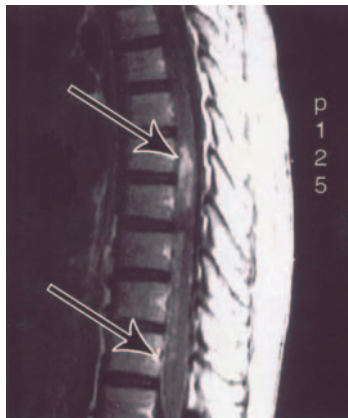


Na verdade, há apenas dois estudos retrospectivos (NOBRE, 2001; PEREGRINO et al., 2002b) e um prospectivo (SILVA et al., 2004b) que utilizaram este método de imagem. Os outros constituem relatos de casos. As principais alterações descritas na RM são: aumento do diâmetro da medula espinhal e/ou de raízes da cauda eqüina nas imagens ponderadas em T1; hiperintensidade do sinal em T2 na região acometida, representando aumento do conteúdo de água (edema); e captação heterogênea de contraste (eventualmente homogênea) devido à quebra da barreira hematoencefálica, com pequenas áreas focais de acentuação formando freqüentemente um padrão granular (figuras 3, 4 e 5). Portanto, trata-se de método propedêutico bastante sensível para a avaliação da MRE, apesar de as alterações diagnosticadas não serem específicas dessa doença.

Figura 3. Alargamento do cone medular e captação de contraste heterogênea e difusa, com aspecto granular (seta) em medula torácica baixa e cone medular em paciente com mielorradiculopatia esquistossomótica

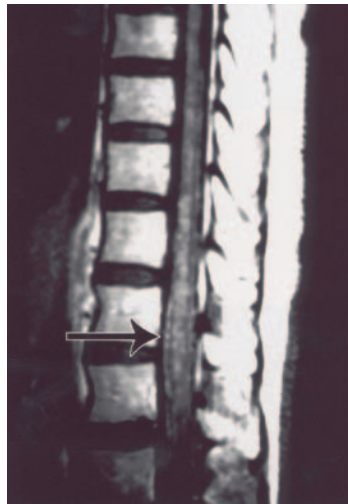

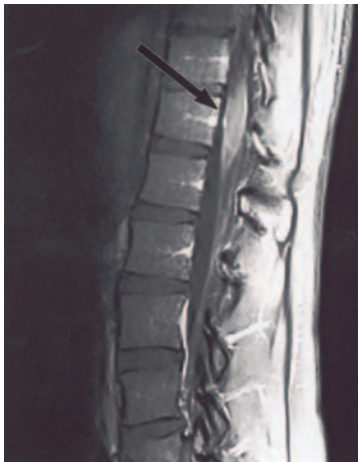Figura 4. Alargamento do cone medular (seta inferior) e captação homogênea e circunscrita de contraste em medula torácica baixa (seta superior) em paciente com mielopatia esquistossomótica



14

As alterações observadas na RM regridem paralelamente à melhora clínica do paciente após o tratamento com esquistossomicidas e corticoesteróides. Há casos de recidiva dos sintomas neurológicos após o término do tratamento, mesmo com normalização das imagens radiológicas, observando-se nova melhora após a reintrodução do mesmo tratamento. Silva e colaboradores (2004b), Van Leusen e Perquin (2000) descreveram normalização do diâmetro transversal da medula, porém com manutenção de captação mínima de contraste nas imagens

Figura 5. Trata-se de paciente jovem, na fase aguda da esquistossomose, que desenvolveu mielorradiculopatia esquistossomótica. Vêem-se a dilatação do cone medular e a captação de contraste, que confere aspecto brancacento à medula espinhal (seta)



por RM após injeção de gadolínio em sete pacientes tratados com praziquantel e prednisona, que evoluíram com acentuada melhora clínica

Demonstração de exposição à esquistossomose

15

Os ovos de *Schistosoma* foram encontrados nas fezes, nas mostras de urina e/ou nos tecidos (na mucosa retal, na mucosa vesical, na pele ou no tecido medular) de pacientes com mielorradiculopatia esquistossomótica na maioria dos casos relatados. Em outros, a demonstração da exposição à esquistossomose foi indireta, baseada em pesquisa de anticorpos ou em dados epidemiológicos. A busca de anticorpos contra antígenos do *Schistosoma* no soro para o diagnóstico de infecção apresenta limitações devido à reação cruzada com outros antígenos, principalmente de outros helmintos, e à dificuldade de diferenciá-lo da infecção ativa de contato prévio com o parasita, pois os anticorpos podem permanecer no soro por longos períodos mesmo após o tratamento curativo (PAMMENTER; EPSTEIN; REES, 1992).

Diagnóstico diferencial

O diagnóstico diferencial da MRE inclui: mielites bacterianas ou virais (HIV, HTLV ou herpes vírus, sífilis, abscessos medulares, tuberculose e mielopatia associada ao vírus B da hepatite), hérnia discal lombar, esclerose múltipla, trauma medular, injeção intratecal, radiação, tumores, deficiência de vitamina B12, síndrome antifosfolípide, vasculite diabética ou autoimune, siringomielia e neurocisticercose (tabela 2) (figuras 6 e 7).

Tabela 2. Diagnóstico diferencial da mielorradiculopatia esquistossomótica e exames complementares

Diagnóstico diferencial	Exames complementares
Polirradiculoneurites	Exame do LCR, eletroneuromiografia
Hérnia discal lombossacral	Ressonância magnética, eletroneuromiografia
Trauma medular	Radiografia, tomografia, ressonância magnética
Injeção intratecal de contraste ou quimioterapia	História clínica
Radiação	História clínica, diagnóstico de neoplasia
Tumores	História clínica, tomografia, ressonância magnética, cintilografia óssea, ultra-som de abdômen, radiografia de tórax
Mielopatia por deficiência de B12	Dosagem de vitamina B12, hemograma
Síndrome antifosfolípide	Dosagem de anticorpos anticardiolipina e anticoagulante lúpico
Vasculite diabética	História clínica, glicemia, hemoglobina glicosilada
Vasculite auto-imune	História clínica, FAN, Anca
Mielite pelo HIV	Anti-HIV no soro
Mielite pelo HTLV-1	Anti-HTLV-1 no soro
Mielite pelo herpes vírus	Anti-herpes no soro (IgG, IgM)
Sífilis	VDRL, FTA-abs
Abscessos medulares	Radiografia, tomografia, ressonância magnética, hemograma, proteína C reativa, exame do LCR
Tuberculose	História clínica, pesquisa de BAAR no liquor, PCR no liquor, PPD, radiografia de tórax e coluna vertebral e ressonância magnética
Hepatites B e C	HBsAg, anti-HBs, anti-HBc total, anti-HCV
Esclerose múltipla	Ressonância magnética do cérebro e da medula, exame do LCR
Neurocisticercose	Ressonância magnética do cérebro e da medula
Siringomielia	Ressonância magnética da medula espinhal

Legenda: LCR = líquido cefalorraquiano; FAN = fator antinuclear; Anca = anticorpo anticitoplasma de neutrófilo; HIV = vírus da imunodeficiência humana; HTLV = vírus linfotrópico da célula T humana; PCR = reação em cadeia da polimerase; HCV = vírus C da hepatite.

Figura 6. Neurocisticercose da cauda equina. O quadro clínico é similar ao da esquistossomose, mas o aspecto da medula é bem diferente (veja a presença de cistos indicados pelas setas)

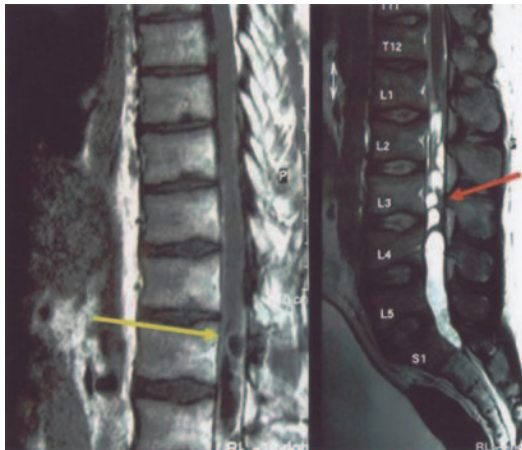
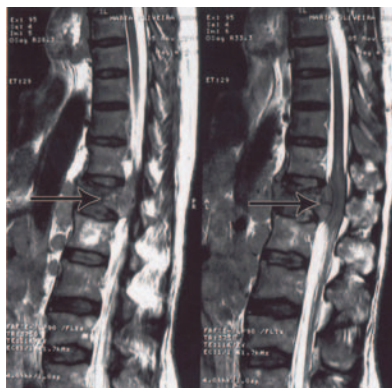


Figura 7. Paciente paraplégico encaminhado de área endêmica com suspeita diagnóstica de mielorradiculopatia esquistossomótica. A ressonância magnética mostra a presença de massa tumoral comprimindo a medula espinhal. O diagnóstico após a biópsia foi de metástase de câncer de próstata



Protocolo clínico de investigação

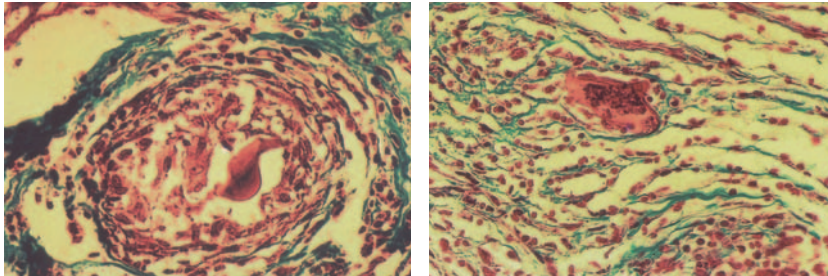
(fluxograma 1) (veja o anexo A)

CrITÉRIOS para o diagnóstico presuntivo da MRE:

- evidência clínica de lesão neurológica medular, mais freqüentemente torácica baixa, lombar, cone medular ou cauda eqüina;
- demonstração de exposição à esquistossomose por técnicas microscópicas ou sorológicas, tais como por exame parasitológico de fezes (EPF) ou por biópsia retal ou, ainda, por pesquisa de anticorpos circulantes;
- constatação de líquido cefalorraquiano anormal, com pleocitose linfomononuclear, elevação de proteínas e positividade de reação imunológica específica para esquistossomose (ELISA, imunofluorescência indireta, hemaglutinação);
- exclusão rigorosa de outras causas de mielite transversa.

Dessa forma, os critérios utilizados conseguem estabelecer um diagnóstico provável. A dificuldade de execução de exames complementares em nosso meio, para a exclusão de outras causas de mielite transversa, dificulta a definição diagnóstica da MRE. A demonstração de ovos no tecido nervoso por biópsia ou necropsia representa a única prova incontestável do acometimento medular pelo *Schistosoma*. Entretanto, o estudo histológico da medula espinhal envolve a realização de procedimento invasivo e com riscos de seqüelas, para diagnóstico de uma doença cujo tratamento é eminentemente clínico e favorável. Tendo-se isto em vista, a estimativa de incidência de MRE em áreas endêmicas, torna-se de extrema importância o esforço para o estabelecimento do diagnóstico não-cirúrgico. A laminectomia medular (biópsia) continua sendo importante nos casos em que há dúvida diagnóstica ou sinais de bloqueio medular (figura 8). Há casos descritos de pacientes com exame parasitológico de fezes e biópsia retal negativos para ovos de *S. mansoni*, mas com diagnóstico confirmado pela biópsia medular (SILVA; KILL; LAMBERTUCCI, 2002).

Figura 8. À esquerda, vê-se granuloma em torno de casca de ovo de *Schistosoma mansoni* e, à direita, ovo sem a formação de granuloma. Biópsia de medula espinal obtida de paciente com mielorradiculopatia esquistossomótica



Tratamento

(fluxograma 2) (veja o anexo B)

O tratamento da MRE se faz com esquistossomicidas, corticoesteróides e/ou cirurgia. A associação do esquistossomicida com os corticoesteróides se relaciona à melhor resposta terapêutica na doença (LAMBERTUCCI et al., 2000; LAMBERTUCCI; PEREIRA; SILVA, 2005; PEREGRINO et al., 1988; PEREGRINO et al., 2002a, SILVA et al., 2004b).

Com a destruição do verme adulto, os esquistossomicidas interrompem a produção de ovos e evitam a reação inflamatória no SNC. Os corticoesteróides reduzem a atividade inflamatória em torno dos ovos e, como consequência, a compressão e a destruição do tecido nervoso. Observa-se melhora acentuada e imediata após a introdução de corticoterapia. O tempo de utilização da corticoterapia não se encontra definido, porém há evidências de benefícios de seu uso por mais de dois meses. A retirada dessa droga antes do 6º mês de tratamento pode associar-se à recidiva das manifestações neurológicas. A tabela 3 resume a terapêutica mais eficaz para o tratamento da doença.

Tabela 3. Esquemas terapêuticos que devem ser utilizados no tratamento da mielorradiculopatia esquistossomótica

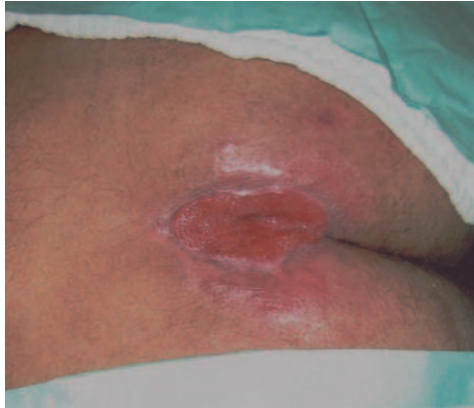Drogas	Esquemas terapêuticos	Objetivos
Ivermectina	200 microgramas/kg de peso, em dose única via oral, para maiores de 5 anos (dois comprimidos de 6mg em adultos).	Tratamento de possível estrogiloidíase, para se evitar disseminação do verme no imunossuprimido.
Albendazol	400mg/dia via oral, durante 3 dias, em crianças entre 2 e 5 anos.	
Praziquantel	50mg/kg de peso no adulto e 60mg/kg de peso na criança de até 15 anos, divididos em duas tomadas, via oral, com intervalo de quatro horas.	Tratamento da esquistossomose mansoni, para se evitar manutenção da oviposição.
Metilprednisona	15mg/kg de peso/dia (dose máxima de 1g/dia), via endovenosa, por 5 dias.	Pulsoterapia anti-inflamatória para reduzir a lesão do tecido nervoso.
Prednisona	1mg/kg de peso/dia (dose única por via oral pela manhã, por 6 meses, com retirada lenta). Uma eventual retirada antes do 6º mês pode ocorrer se houver recuperação neurológica completa.	Manutenção do controle sobre a resposta inflamatória no tecido nervoso.

20

A cirurgia deve ser reservada para pacientes com paraplegia aguda e bloqueio do LCR, para os que apresentam piora clínica, a despeito do tratamento conservador, e menos freqüentemente com objetivos diagnósticos. Os pacientes que sofreram intervenção cirúrgica, independentemente de terem ou não recebido tratamento clínico após a cirurgia, apresentaram seqüelas. Os procedimentos se limitam à descompressão, à biópsia e à liberação de raízes nervosas.

Noventa e cinco por cento dos pacientes com MRE que não recebem tratamento morrem ou não apresentam melhora clínica. Em um estudo (SILVA et al., 2004b), a instituição da terapêutica, mesmo tardia, após 12 meses de início do quadro neurológico, associou-se à melhora neurológica. O tratamento adequado da MRE deve ser multidisciplinar, envolvendo a participação de fisioterapeutas, enfermeiros, psicólogos, clínicos, neurologistas e terapeutas ocupacionais. A infecção do trato urinário mostra-se comum e deve ser investigada. Todo esforço deve ser mantido para se evitar o desenvolvimento de escaras nos pacientes acamados (figura 9).

Figura 9. Escara sacral em fase de recuperação (reepitelização) em paciente com mielorradiculopatia esquistossomótica



Vigilância epidemiológica

(fluxograma 3) (veja o anexo C)

- O médico ou o agente de saúde municipal deve notificar às secretarias de saúde (municipal e estadual) a presença de pacientes com a tríade (dor lombar, alterações de sensibilidade em membros inferiores e distúrbio urinário) e deve requisitar o exame parasitológico das fezes do paciente pelo método HPJ (Hoffman, Pons e Janer) ou Kato-Katz.
- A secretaria, confirmada a informação, deve encaminhar o paciente ao neurologista de referência do município.
- Se o neurologista confirmar, ao exame clínico, o possível diagnóstico de mielorradiculopatia, ele deverá encaminhar o paciente para o exame do líquor, para radiografia da coluna lombar, tomografia da coluna e ressonância magnética, dependendo dos recursos de cada região. Se houver dificuldades, deve ser contactado o Centro de Treinamento e Referência em Doenças Infecciosas e Parasitárias (CTR-DIP), em Belo Horizonte (MG).

O atendimento médico de um caso suspeito de MRE se caracteriza como uma urgência médica, pois quanto mais precoces o diagnóstico e o tratamento, menores serão as lesões neurológicas irreversíveis e maiores as chances de recuperação do paciente.

Classificação Estatística Internacional de Doenças e Problemas Relacionados à Saúde (CID)

Não há um código da CID específico para a mielorradiculopatia esquistossomótica. Em consequência, os casos atendidos na rede ambulatorial e hospitalar estão sendo registrados com outra classificação. Tal fato contribui para a subnotificação da doença. Portanto, é indispensável que a MRE tenha sua devida classificação na CID, com o objetivo de se identificar sua real prevalência e facilitar o planejamento das atividades de vigilância, controle e aplicação correta dos recursos.

As possíveis classificações relacionadas à MRE são:

- B65.1 – Esquistossomose devida ao *Schistosoma mansoni* (esquistossomose intestinal);
- G04 – Encefalite, mielite e encefalomielite;
- G54 – Transtornos das raízes e dos plexos nervosos.

Referências bibliográficas

ANDRADE FILHO, A. S. *et al.* Neuroesquistossomose mansônica: aspectos clínicos, laboratoriais e terapêuticos. *Arquivos de Neuropsiquiatria*, [S.l.], v. 54, p. 232-237, 1996.

BRAGA, B. P.; COSTA JUNIOR, L. B. da; LAMBERTUCCI, J. R. Magnetic resonance imaging of cerebellar schistosomiasis mansoni. *Revista da Sociedade Brasileira de Medicina Tropical*, [S.l.], v. 36, p. 635-636, 2003.

CAROD-ARTAL, F. J. *et al.* *Schistosoma mansoni* myelopathy: clinical and pathologic findings. *Neurology*, [S.l.], v. 63, p. 388-391, 2004.

CARVALHO, A. O. M. *et al.* Clinical and cerebrospinal fluid (CSF) profile and CSF criteria for the diagnosis of spinal cord schistosomiasis. *Arquivos de Neuropsiquiatria*, [S.l.], v. 61, p. 353-358, 2003.

FAUST, E. C. An inquiry into the ectopic lesions in schistosomiasis. *American Journal of Tropical Medicine*, [S.l.], v. 28, p. 175-199, 1948.

FRANÇA, A. S. *et al.* Mielopatias: aspectos diagnósticos. *Arquivos de Neuropsiquiatria*, [S.l.], v. 38, p. 360-366, 1980.

HOUPI, J. *et al.* Acute schistosomiasis with transverse myelitis in American students returning from Kenya. *Morbidity and Mortality Weekly Report*, [S.l.], v. 33, p. 445-447, 1984.

LAMBERTUCCI, J. R. *et al.* *Schistosoma mansoni*: assessment of morbidity before and after control. *Acta Tropica*, [S.l.], v. 77, p. 101-109, 2000.

LAMBERTUCCI, J. R.; PEREIRA, S. R. S.; SILVA, L. C. Myeloradiculopathy in acute schistosomiasis mansoni. *Revista da Sociedade Brasileira de Medicina Tropical*, [S.l.], v. 38, n. 3, p. 277-278, 2005.

LIVRAMENTO, J. A.; MACHADO, L. R.; SILVA, C. L. Síndrome do líquido cefalorraquiano na neuroesquistossomose. *Arquivos de Neuropsiquiatria*, [S.l.], v. 43, p. 372-377, 1985.

NOBRE, V. *et al.* Schistosomal myeloradiculopathy due to *Schistosoma mansoni*: report on 23 cases. *Memórias do Instituto Oswaldo Cruz*, [S.l.], v. 96, p. 137-141, 2001.

PAMMENTER, M. D.; EPSTEIN, S. R.; REES, R. T. Cross reactions in the immunodiagnosis of schistosomiasis and cysticercosis by a cerebrospinal fluid enzyme-linked immunosorbent assay. *Transactions of the Royal Society of Tropical Medicine and Hygiene*, [S.l.], v. 86, p. 51-52, 1992.

PEREGRINO, A. J. P. *et al.* Meningiomielorradiculite por *Schistosoma mansoni*: Protocolo de investigação e registro de 21 casos. *Arquivos de Neuropsiquiatria*, [S.l.], v. 46, p. 49-60, 1988.

PEREGRINO, A. J. P. *et al.* Esquistossomose medular: análise de 80 casos. *Arquivos de Neuropsiquiatria*, [S.l.], v. 60, p. 603-608, 2002a.

PEREGRINO, A. J. P. *et al.* Diagnóstico da esquistossomose medular. Contribuição da ressonância magnética e eletroneuromiografia. *Arquivos de Neuropsiquiatria*, [S.l.], v. 60, n. 3-A, p. 597-602, 2002b.

24

SCRIMGEOUR, E. M.; GAJDUSEK, D. C. Involvement of the central nervous system in *Schistosoma mansoni* and *S. haematobium* infection: a review. *Brain*, [S.l.], v. 108, p. 1023-1038, 1985.

SILVA, L. C. S.; KILL, C. M.; LAMBERTUCCI, J. R. Cervical spinal cord schistosomiasis. *Revista da Sociedade Brasileira de Medicina Tropical*, [S.l.], v. 35, p. 543-544, 2002.

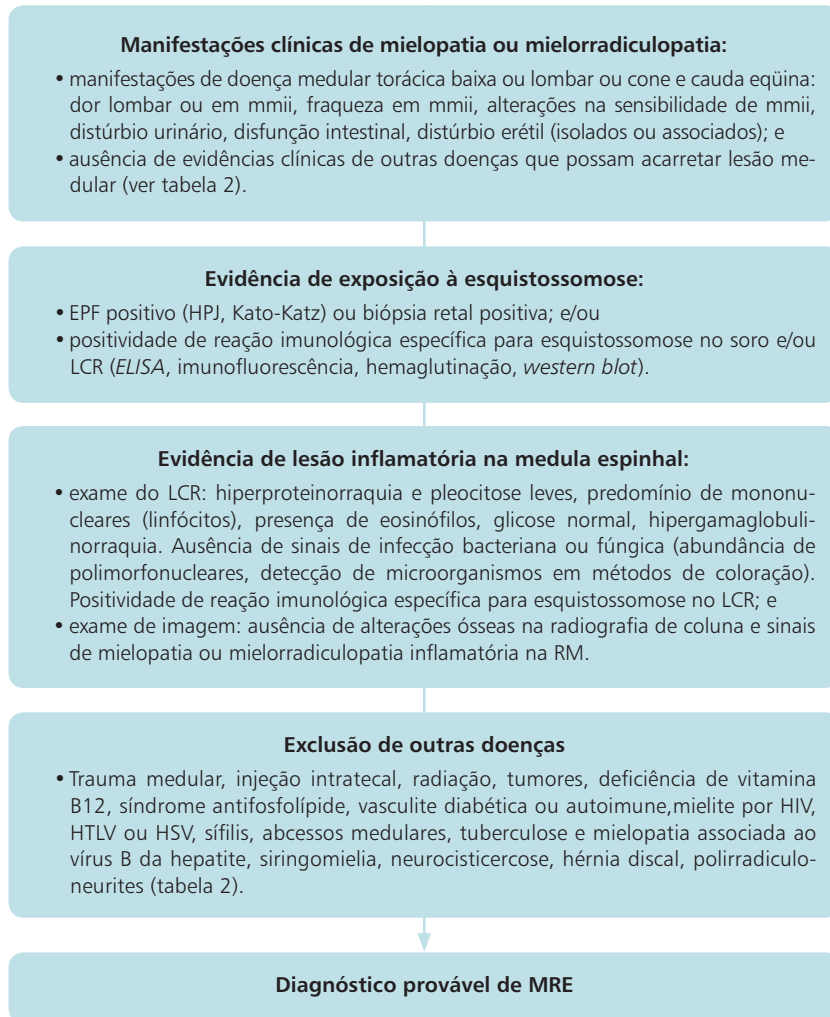
SILVA, L. C. S. *et al.* Schistosomal myeloradiculopathy. *Revista da Sociedade Brasileira de Medicina Tropical*, [S.l.], v. 37, n. 3, p. 261-72, may/jun., 2004a.

SILVA, L. C. S. *et al.* Treatment of schistosomal myeloradiculopathy with praziquantel and corticosteroids and evaluation by magnetic resonance imaging: a longitudinal study. *Clinical Infectious Diseases*, [S.l.], v. 39, p. 1618-1624, 2004b.

VAN LEUSEN, H.; PERQUIN, W. V. M. Spinal cord schistosomiasis. *Journal of Neurosurgery and Psychiatry*, [S.l.], v. 69, p. 690-691, 2000.

Anexos

Anexo A – Fluxograma 1. Diagnóstico da mielorradiculopatia esquistossomótica



Anexo B – Fluxograma 2. Tratamento da mielorradiculopatia esquistossomótica

Diagnóstico provável de MRE

Abordagem profilática das possíveis complicações terapêuticas:

- Ivermectina, 200 microgramas/kg de peso, em dose única VO, para maiores de 5 anos, ou albendazol, 400mg/dia VO, durante 3 dias, em crianças entre 2 e 5 anos, para tratamento de possível estrogiloidíase.
- Ranitidina, cimetidina ou omeprazol para profilaxia de lesão de mucosa gastroduodenal secundária à corticoterapia.

Tratamento específico da doença esquistossomótica medular:

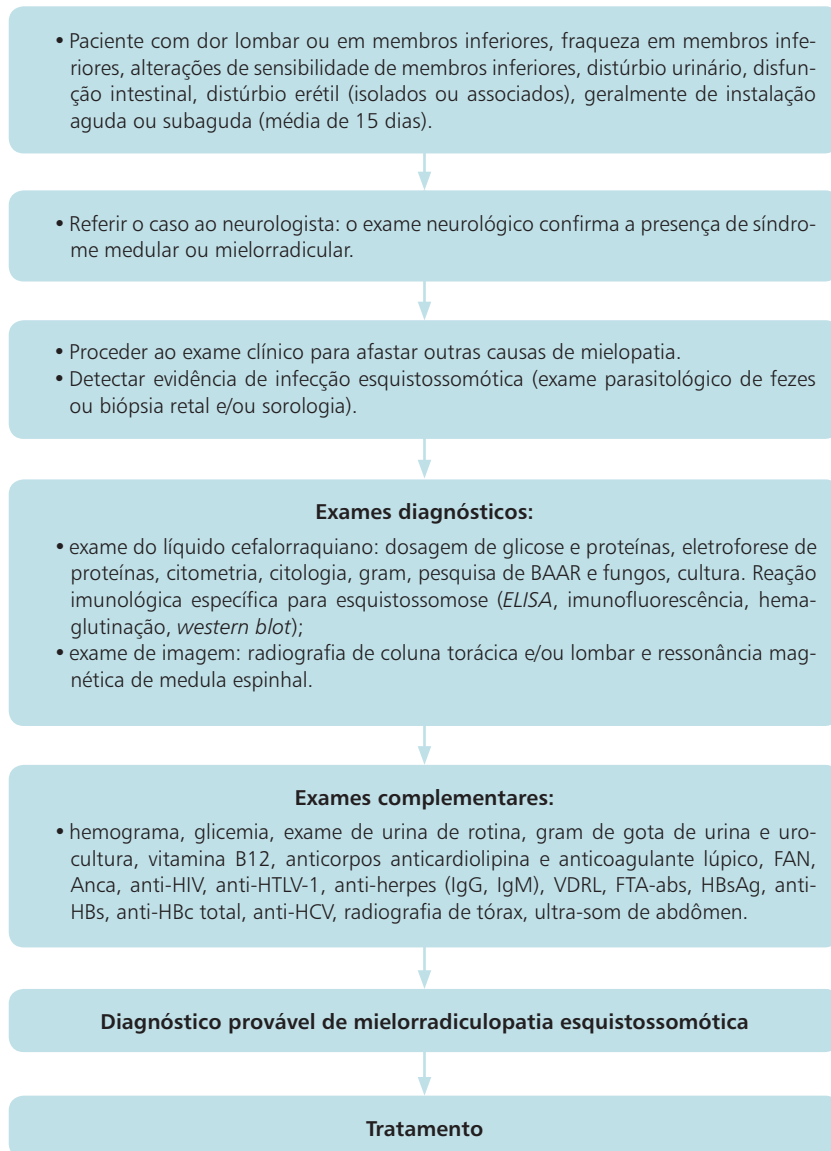
- Praziquantel, 50mg/kg de peso em adultos e 60mg/kg de peso em menores de 15 anos, divididos em duas tomadas com intervalo de 4 horas, VO, para tratamento da esquistossomose.
- Corticoterapia: prednisona, 1 mg/kg de peso, dose única VO, pela manhã, durante seis meses, precedida ou não por pulsoterapia com metilprednisolona, 15mg/kg de peso/dia, dose máxima de 1g, EV por cinco dias. A prednisona deve ser retirada lentamente ao término do tratamento, para se evitar insuficiência supra-renal, e pode ser retirada antes do 6º mês em casos de completa recuperação.

Abordagem multidisciplinar:

- Cateterismo vesical intermitente na presença de retenção urinária.
- Profilaxia, diagnóstico e tratamento precoces da infecção urinária.
- Fisioterapia motora.
- Profilaxia e cuidados com escaras.
- Psicoterapia e terapia ocupacional.

Legenda: MRE = mielorradiculopatia esquistossomótica; EV = endovenoso; VO = via oral.

Anexo C – Fluxograma 3. Abordagem da mielorradiculopatia esquistossomótica



A coleção institucional do Ministério da Saúde pode ser acessada na Biblioteca Virtual em Saúde do Ministério da Saúde:

<http://www.saude.gov.br/bvs>

O conteúdo desta e de outras obras da Editora do Ministério da Saúde pode ser acessado na página:

<http://www.saude.gov.br/editora>



EDITORA MS

Coordenação-Geral de Documentação e Informação/SAA/SE
MINISTÉRIO DA SAÚDE

(Normalização, impressão, acabamento e expedição)

SIA, trecho 4, lotes 540/610 – CEP: 71200-040

Telefone: (61) 3233-2020 Fax: (61) 3233-9558

E-mail: editora.ms@saude.gov.br

Home page: <http://www.saude.gov.br/editora>

Brasília – DF, fevereiro de 2007

OS 0061/2007